



Welches Füllungsmaterial?

Ein Leitfaden zur Auswahl und Verwendung
von Glasionomerfüllungen von GC.

GC

Ein Leitfaden zur Auswahl und Verwendung von Glasionomertechnologien von GC.

Die heute auf dem Markt verfügbaren Füllungsmaterialien bieten unterschiedliche Eigenschaften in Bezug auf Leistung, Kosten, einfache Handhabung, Ästhetik, langfristige Effektivität und Sicherheit. Je nach medizinischer Situation bieten sich damit unterschiedliche Materialien an.

Die Auswahl des richtigen Füllungsmaterials ist wichtig

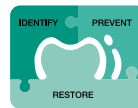Bei dem von GC entwickelten Konzept eines Behandlungsplans mit minimaler Intervention ist die Behandlung der Kavitäten und die langfristige Mundgesundheit der Patienten von zentraler Bedeutung.

Unter diesem Aspekt ist die Auswahl des Füllungsmaterials für eine bestimmte Indikation entscheidend, denn hierdurch kann sowohl das langfristige Ergebnis des medizinischen Verfahrens als auch die Patientenzufriedenheit beeinflusst werden. Ihre Auswahl kann sich auch auf die Rentabilität Ihrer Praxis auswirken, besonders wenn Sie standardmäßig ein bestimmtes Material verwenden. Genau hier kommen die Unterschiede bei Füllungsmaterialien, wie einfache Handhabung, Verwendungsdauer oder Zubehör wie Haftvermittler, zum Tragen.

Entscheiden Sie zunächst, welches Füllungsmaterial oder welche Materialkombination für die Indikation am besten geeignet ist.

Folgende Fragen spielen eine wichtige Rolle: Wofür wird die Füllung benötigt, Front- oder Seitenzahnbereich? Wo befindet sich die Kavität, und wie groß ist sie? Wie hoch ist das Kariesrisiko des Patienten? Wie fügt sich das Material in den Behandlungsplan mit minimaler Intervention ein?

Auch die weiteren Materialeigenschaften müssen berücksichtigt werden. Ein Beispiel hierfür ist der Sicherheitsaspekt. Wenn ein Patient sehr empfindlich auf bestimmte Monomere reagiert, bieten sich kunstharzfreie Materialien an.



Minimale
Intervention

GLASIONOMERFÜLLUNGEN VON GC:

Ein Muss für jede moderne Zahnarztpraxis.

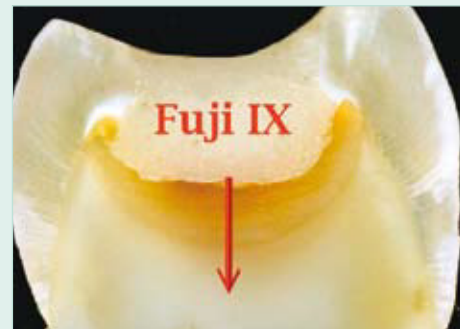Das erfolgreichste Haftsyst^{em} – klinisch erprobt!

Bei einem systematischen Vergleich klinischer Studien zu Haftmitteln schnitten Glasionomerzemente in Bezug auf Retention und medizinische Leistung vor Kompositssysteme ab (sie sind damit besser als ätzende und selbstätzende, 3-stufige, 2-stufige und 1-stufige Haftmittel)*.

* Peumans M, Kanumilli P, De Munck J, Van Landuyt K, Lambrechts P, Van Meerbeek B. Clinical effectiveness of contemporary adhesives: A systemic review of current clinical trials. Dent Mater 2005; 21:864-881.

Die hohe Effektivität von Glasionomeren als Haftmittel beruht auf folgenden Gründen:

- Es handelt sich um Zemente auf Wasserbasis mit einer einzigartigen Matrizenstruktur – ideal für den Mundraum
- Feuchtigkeit wird beim Legen der Füllung toleriert*
- Durch die chemische Verbindung mit Dentin, Schmelz und Zementum entsteht eine starke, stabile und chemische Versiegelung
- Widerstandsfähigkeit gegen Dentin Liquor (anders als Resinsysteme)
- Schutz der umgebenden Zahns^{ubstanz} durch die Freisetzung von Fluorid- und Strontiumionen
- Stimulation der internen Remineralisation, bei der Strontium- und Fluoridionen freigesetzt werden und der Aushärteprozess gefördert wird**
- Frühzeitige Elimination von Bakterien
- Dank der guten Biokompatibilität wird eine positive pulpale Reaktion erreicht
- Ähnlicher Wärmeausdehnungskoeffizient wie bei Dentin



* Es ist ein Schutz gegen Feuchtigkeitskontaminierung gleich nach dem Füllvorgang und bis zum Beginn des Härtens erforderlich.

** Remineralisation of carious dentine exposed to a glass ionomer, an in-vivo study. Ngo H, Mount GJ, Morris M McIntyre, Tuisuva J, Von Doussa R. J Dent Res 80 (ADR-Auszug Nr. 919) 2001.

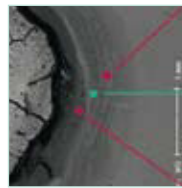
Die Grundlagen der Glasionomertechnologie

Für optimale medizinische Ergebnisse sollte der Bereich um die Dentin-Schmelz-Verbindung herum sauber und kariesfrei sein, damit das Glasionomer die Remineralisation des darunterliegenden Dentins unterstützen kann. Belassen Sie bei Zähnen mit tiefen Läsionen und einer symptomfreien Pulpa erweichtes Dentin am Kavitätsboden, anstatt die Freilegung pulpalen Flüssigkeit zu riskieren. Glasionomere von GC verwenden strontiumhaltiges Glas, wodurch eine höhere Effektivität bei der Remineralisation von erweichtem Dentin erreicht werden soll.

Reinigen Sie die Kavität, um nach der Vorbereitung an der Oberfläche verbleibendes Material zu entfernen. Hierdurch wird auch die Oberflächenenergie verbessert, sodass das Glasionomer gleichmäßiger fließen kann und durch eine gute Anpassung an Kavitätsboden und -wände eine optimale chemische Haftung erreicht wird. Ein noch wichtigerer Effekt besteht darin, dass durch die Konditionierung das Risiko von Lufteinschlüssen reduziert wird. Durch die Polyacrylsäurelösung im Cavity Conditioner werden außerdem Dentin und Schmelz auf die chemische Verbindung vorbereitet, ohne die Dentin-Kanälchen zu öffnen und das Auftreten einer postoperativen Empfindlichkeit zu riskieren. Trocknen Sie den Zahn nach dem Abwaschen des Conditioners vorsichtig ab, um übermäßige Feuchtigkeit zu entfernen, ohne den Zahn austrocknen zu lassen.

Bildung einer starken, chemischen Versiegelung: der wichtigste Vorteil, von dem Sie bei der Verwendung von Glasionomer als Mittel zur Haftung am Zahn profitieren.


In diesem SEM-Bild wird die säurefeste, chemisch verschmolzene Versiegelung als Erhebung zwischen Fuji IX GP und Dentin dargestellt.



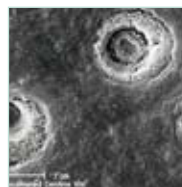
Remineralisation

Hypermineralisation

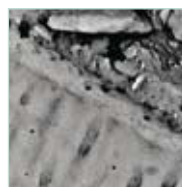
Remineralisation



Intakte Schmierschicht an der Dentin-Oberfläche



Dentin-Oberfläche nach Behandlung mit Polyacrylsäure-Conditioner



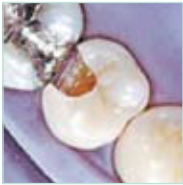Dr. H. Ngo



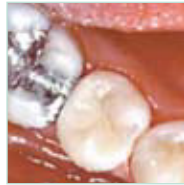Glasionomerfüllungen übertreffen nachweislich alle Erwartungen

Bei diesem Patienten war 1995 der Ersatz einer Kompositfüllung der Klasse II erforderlich. Nach der Kontrolle von Biss und Belastungsfaktoren entschied sich der Arzt für die Verwendung des weltweit **ersten** hochfesten Glasio-

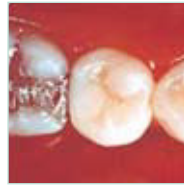nomers für den Seitenzahnbereich: Fuji IX. Warum? Dieses neue Glasionomer bot eine lang haltende Versiegelung, andauernden Schutz und anspruchsvolle Ästhetik – alles in einem. **Die Ergebnisse sprechen für sich selbst ...**



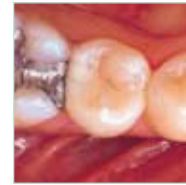1995
Vorbereitete Kavität nach der Konditionierung



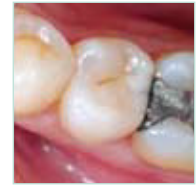1995
Endergebnis nach Fertigstellung und Polieren



1998
Dieselbe Füllung drei Jahre später



2001
Dieselbe Füllung sechs Jahre später



2007
Dieselbe Füllung zwölf Jahre später

Dr. J. Neo

GC Fuji IX: Einsatz in mehr als 250 Millionen Füllungen weltweit

Das KONTINUIERLICHE ENGAGEMENT VON GC bei der Glasionomerforschung und Bereitstellung von Innovationen hat zu neuen Entwicklungen geführt: diese basieren auf der bewährten Glasionomertechnologie von GC.

Oberflächenvergütung für eine optimale Aushärtung.

G-Coat PLUS ist eine widerstandsfähige, nanogefüllte und selbsthaftende Beschichtung, die eine chemische Verbindung zu Fuji IX GP und der umgebenden Zahnschubstanz herstellt. Bei dem Auftrag auf Glasionomerzementen festigt G-Coat PLUS damit die Laminierung und steigert erheblich die Bruchsicherheit der Füllung sowie die Widerstandsfähigkeit gegen Säure und frühzeitigen Abrieb.

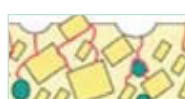Glasionomere sorgen zweifach für eine höhere Festigkeit: intern und extern. Intern wird das Material durch die chemischen Reaktionen ausgehärtet und gefestigt, und extern wird die Oberfläche durch die Aufnahme von Kalzium und Phosphat über den Speichel gestärkt. Gemäß den Ergebnissen unserer Forschungs- und Entwicklungs-

arbeit werden die größten Verbesserungen erzielt, wenn Glasionomerfüllungen durch eine Schutzschicht ergänzt werden. Hierdurch kann die Füllung mit verzögertem Einfluß des Speichels aushärten. Aufnahme von Kalzium und Phosphat unterstützt die Oberflächenhärtung. Für diese Anforderungen gibt es kein besseres Beschichtungsmaterial als G-Coat PLUS.

Es werden aber nicht nur die physischen Eigenschaften des Glasionomers verbessert, sondern es wird auch Hochglanz in wesentlich kürzerer Zeit als beim Polieren erreicht. Damit wird die Füllung gleichzeitig widerstandsfähiger und glatter.



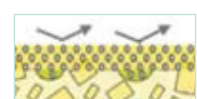
Glasionomeroberfläche



Die mechanische Belastung konzentriert sich auf Oberflächenhohlräume. Dies führt zur Rissbildung.



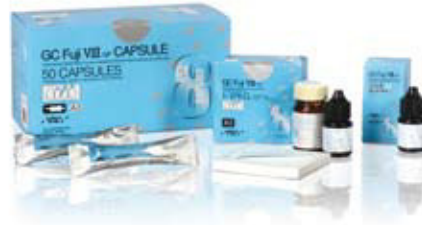G-Coat PLUS verbindet sich mit der Oberfläche und füllt Hohlräume.



Die mechanische Belastung wird durch die gehärtete Laminierungsschicht verteilt.

Glasionomerfüllungen von GC

- Produkte für einen Großteil der Indikationen.



GC Fuji VIII GP - selbsthärtendes, kunstharzverstärktes Füllungsmaterial

Ein ausgezeichnetes selbsthärtendes und verstärktes Füllungsmaterial für eine kosteneffektive Lösung. Dieses Material erfüllt hohe ästhetische Anforderungen mit der richtigen Transluzenz und bietet verbesserte physikalische Eigenschaften und einen zuverlässigen Haftverbund. Es eignet sich hervorragend für die Klassen III und V sowie für Füllungen an der Wurzeloberfläche.

Sie profitieren von folgenden Vorteilen:



Langlebige Haftung durch starke chemische Verbindung



Erreicht 90 % seiner mechanischen Eigenschaften innerhalb von nur 10 Minuten



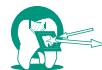Gute Transluzenz ohne Lichthärtung



Fluoridfreisetzung



Spezielle Formel mit besonderen Kunstharzen für eine perfekte Übereinstimmung mit Vita®-Farben, dadurch ideal für Frontzahnfüllungen geeignet



Röntgensichtbarkeit



Hervorragende physikalische Eigenschaften

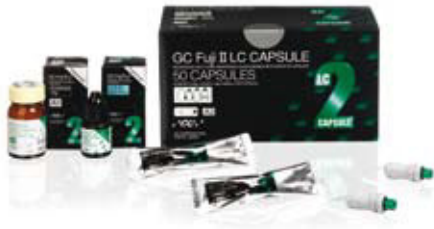

Einfache Handhabung, keine Isolierung erforderlich



Hervorragende Biokompatibilität

Indikationen:	Klasse I	Klasse II	Klasse III	Klasse IV	Klasse V	Unterfüllung	Basis	Stumpfaufbauten
GC Fuji VIII			✓		✓		✓	



GC Fuji II LC Improved lichthärtendes, kunstharzver- stärktes Füllungsmaterial

Das lichthärtende, kunstharzverstärkte Glasionomer Fuji II LC Improved bietet eine äußerst einfache Handhabung und sichere, effektive und lang haltende Ergebnisse, die einfach toll aussehen. Es ist die perfekte Wahl für Frontzahnfüllungen, etwa der Klasse III und V, oder als Basis.

Sie profitieren von folgenden Vorteilen:



Schöne, ästhetisch anspruchsvolle Ergebnisse in vielen verschiedenen Farben



Starke chemische Haftung, die nicht durch Feuchtigkeit beeinträchtigt wird: keine Ätzmittel oder Haftvermittler erforderlich



Lichthärtend während einer kontrollierten Abbindezeit



Hervorragender, langlebiger Randschluss



Verbesserte, mechanische Eigenschaften, wie Abriebfestigkeit




Hohe Fluoridfreisetzung



Biokompatibel



Gute Röntgensichtbarkeit



Indikationen:	Klasse I	Klasse II	Klasse III	Klasse IV	Klasse V	Unterfüllung	Basis	Stumpfaufbauten
GC Fuji II LC Improved			✓		✓	✓	✓	


GC Fuji IX GP und GC Fuji IX GP FAST – stopfbares Glasionomer


Fuji IX GP ist weltweit eine der führenden Glasionomere. Dieses herkömmliche selbsthärtende Glasionomer kann leicht gestopft und in der Kavität geformt werden und eignet sich hervorragend für Füllungen der Klassen I, II und V im Seitenzahnbereich. Auch für Stumpfaufbauten oder als Basis ist es bestens geeignet.


Fuji IX GP FAST bietet dieselben Vorteile wie Fuji IX GP und kommt bei denselben Indikationen zum Einsatz. Die damit hergestellten Füllungen halten jedoch noch länger und sind in der Hälfte der Zeit fertig – nur 3 Minuten von Mischbeginn bis Fertigstellung. Wenn es auf Geschwindigkeit ankommt, ist Fuji IX GP FAST die richtige Wahl.





Sie profitieren von folgenden Vorteilen


- 


Stopfbar und nicht klebend, einfach zu applizieren, leicht formbar
- 


Keine Schrumpfung beim Abbinden, Wärmeausdehnung entsprechend der Zahnschubstanz
- 


Starke selbsthaftende chemische Verbindung mit der Kavität, nicht durch Feuchtigkeit beeinträchtigt: keine Ätzmittel oder Haftvermittler erforderlich
- 


Hervorragender, langlebiger Randschluss
- 


Zahnschonendes Präparieren: keine Unterschnitte erforderlich
- 


Hohe Abriebfestigkeit
- 

Chemischer Abbindevorgang erlaubt Legen der Füllung in einem Schritt ohne Schichttechnik
- 

Hohe Fluoridfreisetzung
- 

Ideal für sofort oder später durchgeführte Sandwich-Verfahren geeignet
- 

Biokompatibel
- 

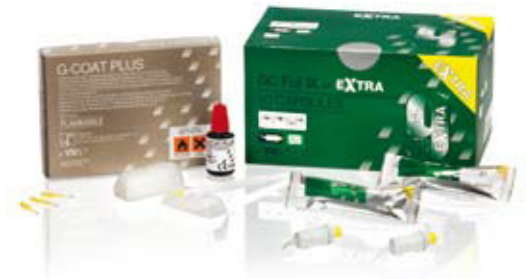Gute Röntgensichtbarkeit
- 

Gute Röntgensichtbarkeit

Indikationen:	Klasse I	Klasse II	Klasse III	Klasse IV	Klasse V	Unterfüllung	Basis	Stumpfaufbauten
GC Fuji IX und GC Fuji IX FAST	✓	✓			✓		✓	✓

Und zum Schluss – die nächste Generation. Das EQUIA-Füllungssystem

Was macht EQUIA so besonders? EQUIA ist ein mit einer Hochglanzbeschichtung kombinierter Glasionomermaterial, der eine kosteneffektive, zeitsparende und leistungsstarke Füllung ergibt und ästhetische Ansprüche auch in Fällen erfüllt, in denen herkömmliche Glasionomermaterialien hierfür nicht mehr ausreichen. Dieses System basiert auf den neuesten Entwicklungen im Bereich der Glasionomertechnologie und bietet eine unübertroffene Abriebfestigkeit, Druckfestigkeit und Haltbarkeit sowie eine hohe Fluoridfreisetzung.



EQUIA steht für „Easy – Quick – Unique – Intelligent – Aesthetic“ (Einfach – Schnell – Einzigartig – Intelligent – Ästhetisch). Durch die Kombination der Vorteile von Fuji IX GP EXTRA und G-Coat PLUS werden dabei die effektivsten ästhetischen Ergebnisse im Seitenzahnbereich erzielt:

Sie profitieren von folgenden Vorteilen



Einfach: Einbringen in einem einzigen Arbeitsschritt – Kein Ätzen oder Bonding



Schnell: Hochglanzergebnis in nur 3'30" vom Mischen bis zur Fertigstellung



Einzigartig: Durch verbesserte Abriebfestigkeit besonders als Amalgamersatz geeignet



Intelligent: Verbesserte Bruchsicherheit und sekundäre Aushärtung bei Kontakt mit Speichel oder über einen bestimmten Zeitraum hinweg



Ästhetisch: Füllungsmaterial mit verbesserter Transluzenz für natürlichere Farben entsprechend der Zahnschmelz



6-mal höhere Fluoridfreisetzung als bei Standardglasionomeren



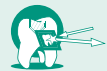Kein Kofferdam erforderlich



Chemische Haftung an Dentin und Schmelz



Einbringen in nur einem Arbeitsschritt



Gute Röntgensichtbarkeit



Hervorragende Biokompatibilität

Das EQUIA-Füllungssystem: eine echte Alternative mit hoher Wirtschaftlichkeit und Leistung für Indikationen im Seitenzahnbereich, bei denen schnell gearbeitet werden muss. Vergessen Sie nicht – die Kosten einer Füllung hängen stark davon ab, wie lange ein Patient in Ihrem Stuhl sitzt.

Indikationen:	Klasse I	Klasse II	Klasse III	Klasse IV	Klasse V	Unterfüllung	Basis	Stumpfaufbauten
GC Fuji IX GP EXTRA	✓	✓			✓		✓	✓

Glasionomerfüllungen von GC

- ein Sortiment, bei dem Sie gerne bleiben.

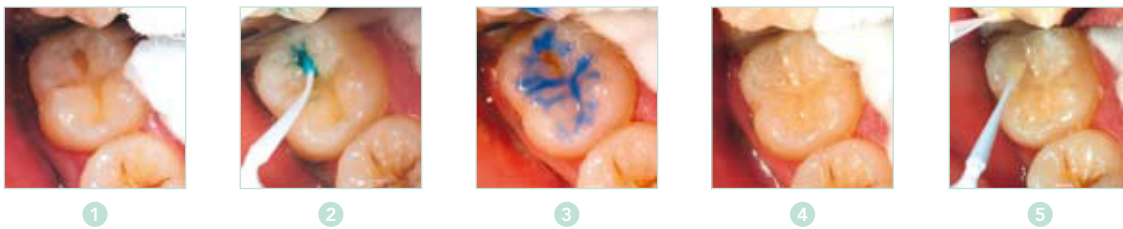
Bei dem von GC entwickelten Konzept eines Behandlungsplans mit minimaler Intervention ist die sorgfältige Behandlung der Kavitäten und die langfristige Mundgesundheit der Patienten von zentraler Bedeutung. Lesen Sie dazu die folgenden Beispiele:

Füllung sehr kleiner Kariesläsionen

Mit der erstmaligen Behandlung eines Zahns wird im Grunde genommen ein Zerstörungszyklus gestartet. Das Ergebnis: ein fortschreitender Verlust von Zahnschubstanz, da jede Füllung mit der Zeit zerstört wird und ersetzt werden muss. Verwenden Sie beim Ersatz von Dentin, Glasionomer als widerstandsfähige Oberfläche am Dentin, um im Rahmen einer langfristig angelegten Strategie die „biologischen Kosten“ am Zahn zu minimieren.

Bei Behandlungen, bei denen Zahnstellen ersetzt werden, sollte idealerweise die zerstörte Füllung unter Beibehaltung der internen Versiegelung neu überzogen werden, ohne dass weitere Verluste an der Zahnschubstanz entstehen. Die Reparatur und Beibehaltung vorhandener Füllungen steht im Mittelpunkt der Philosophie einer minimalen Intervention.

Dies ist auch mit EQUIA möglich.



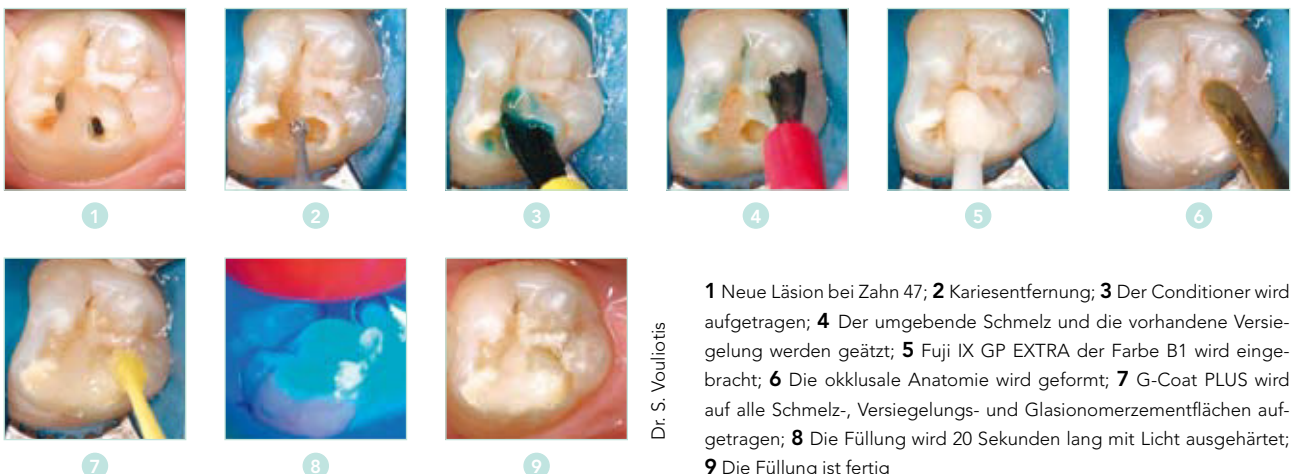Dr. G. Millicich

- 1** Kavitätsvorbereitung; **2** Der Conditioner wird auf das Dentin aufgebracht; **3** Der nicht behandelte Schmelz wird säuregeätzt; **4** Fuji IX GP Extra wird eingebracht; **5** G-Coat PLUS wird auf das Glasionomer und den umgebenden geätzten Schmelz aufgetragen

Fortgesetzte Kariesbildung

Trotz optimaler Behandlungen mit Fissurversiegelungen können neue Läsionen entstehen, wenn für Ihren Patienten weiterhin ein hohes Kariesrisiko besteht. Neue Läsionen entstehen häufig in der Umgebung vorhandener Füllungen – besonders wenn schädliche Umgebungsfaktoren

nicht geändert werden. Das EQUIA-System eignet sich hervorragend als Übergangsfüllungsmaterial für Patienten mit aktiver Karies und als Teil einer Strategie zum Schutz der Pulpa.

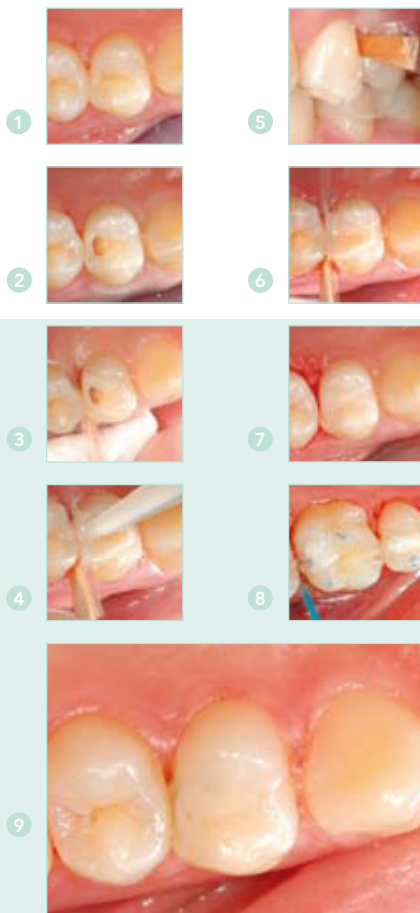


Dr. S. Vouliotis

- 1** Neue Läsion bei Zahn 47; **2** Kariesentfernung; **3** Der Conditioner wird aufgetragen; **4** Der umgebende Schmelz und die vorhandene Versiegelung werden geätzt; **5** Fuji IX GP EXTRA der Farbe B1 wird eingebracht; **6** Die okklusale Anatomie wird geformt; **7** G-Coat PLUS wird auf alle Schmelz-, Versiegelungs- und Glasionomerzementflächen aufgetragen; **8** Die Füllung wird 20 Sekunden lang mit Licht ausgehärtet; **9** Die Füllung ist fertig

Tunnelfüllungen

Wenn Sie die strukturelle Integrität des Umgebungsrandes beibehalten, wird der Seitenzahn hierdurch gestärkt. Verwenden Sie unter diesem Aspekt eine Technik zur Vorbereitung einer Tunnelfüllung, um proximale Karies zu entfernen und Zugang zu proximalen Läsionen zu erhalten, ohne den Rand zu beschädigen.



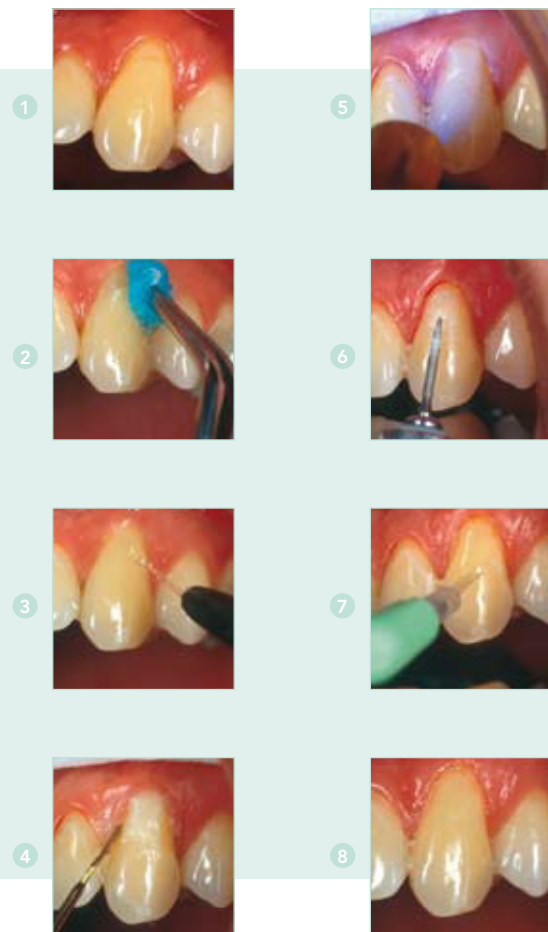Dr. G. Knight

1 Patient mit distaler Läsion am oberen ersten Prämolare; **2** Es wird ein T-Zugang im Schmelz erstellt, und Karies wird mit einem Rundfräser Nr. 5 entfernt; **3** Ein kurzer Mylar-Streifen wird interproximal angebracht und in der vorbereiteten Kavität festgeklemmt; **4** Nach der Konditionierung wird ein Glasionomer eingebracht, das leicht über die Kavität hinausreicht; **5** Der Mylar-Streifen wird über den Zement gedrückt, wenn der Patient die Zähne okkludiert; **6** Die Füllung wird ausgearbeitet und fertig gestellt; **7** Fertige Füllung: die konservativste und ästhetisch anspruchsvollste Möglichkeit zur Füllung einer anfänglichen Kavität der Klasse II; **8** Durch eine Schicht Schutzlack können proximale Oberflächendefekte der Glasionomerfüllung reduziert werden; **9** Tunnelfüllung 14 Monate nach dem Einbringen

Die Bilder wurden erstmals im ADA News Bulletin, Nr. 358, 2007, veröffentlicht und werden mit Genehmigung der Australian Dental Association Inc angezeigt.

Zervikale Füllungen

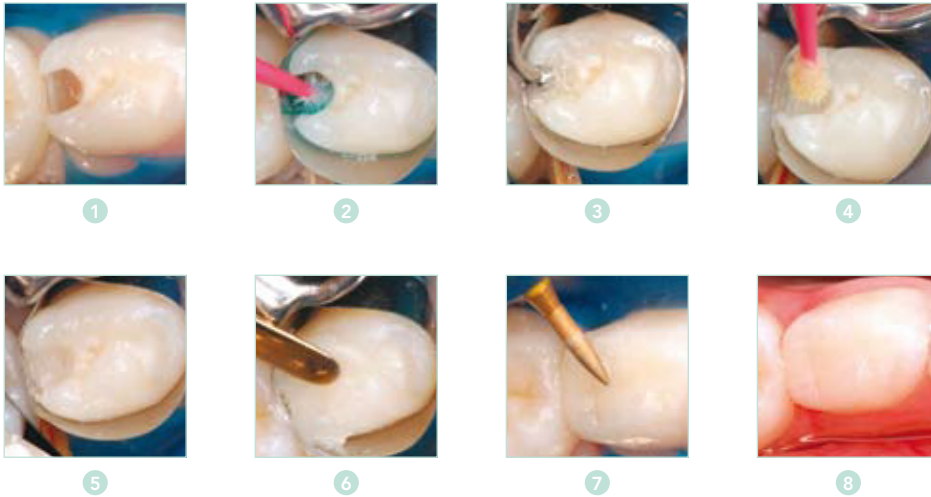Mit der hervorragenden Farbanpassung kunstharzverstärkter Glasionomere, wie Fuji II LC Improved, können Sie bei zervikalen Kavitäten ästhetisch anspruchsvollere Ergebnisse erzielen. Nutzen Sie die umfangreichen Vorteile, die Glasionomere bei diesen Situationen in Bezug auf die Feuchtigkeitstoleranz bieten. Dank der zuverlässigen chemischen Haftung erhalten Sie außerdem einen noch besseren Randschluss.



1 Zervikale Läsion; **2** Nach der Vorbereitung des Zahns wird die Grundierung aufgetragen; **3** Der Bereich wird gewaschen und getrocknet; **4** Die Füllung wird geformt, und es wird gegebenenfalls eine transparente Matrize eingebracht; **5** Die Füllung wird 20 Sekunden lang mit Licht ausgehärtet; **6** Die Füllung wird unter Wasserspray mit einem sehr dünnen Diamantfräser, einem Silikonpolierer und Polierstreifen fertig gestellt; **7** Nach dem Polieren wird die Beschichtung aufgetragen, um den Glasionomerzement während der ersten 24 Stunden zu schützen; **8** Die Füllung ist fertig

Pädiatrische proximale Füllungen

Verwenden Sie Fuji IX GP als eigenständiges Füllungsmaterial oder zusammen mit einem Komposit im Rahmen einer Laminierungstechnik. Durch die schnelle Verarbeitungstechnik. Durch die schnelle Verarbeitungstechnik und die hohe Fluoridfreisetzung ist das Material besonders für Füllungen bei Kindern geeignet.



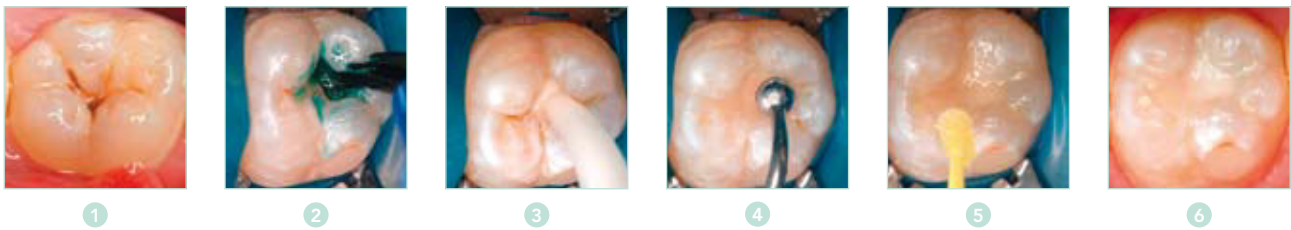
Dr. J. Lucas

1 Kavitätvorbereitung bei distaler Läsion 84; **2** Der Conditioner wird 10 Sekunden lang aufgetragen, der Bereich wird gewaschen und vorsichtig getrocknet; **3** Fuji IX GP EXTRA der Farbe B1 wird als Basis eingebracht; **4** G-Bond wird 10 Sekunden lang am behandelten Schmelz und an der Glasionomerzementbasis appliziert; **5** G-Bond wird 10 Sekunden lang stark verblasen und mit Licht ausgehärtet; **6** Das Komposit für den Seitenzahnbereich GRADIA DIRECT der Farbe A1 wird eingebracht und mit Licht ausgehärtet; **7** Die Füllung wird mit dünnen Diamantfräsern fertig gestellt; **8** Die Füllung ist fertig

Kleine okklusale Füllungen bei bleibenden Zähnen

Sie können Glasionomere zur Füllung initialer okklusaler Läsionen mit begrenzter okklusaler Belastung schnell mit minimal- invasiven Techniken verwenden.

Die EQUIA-Kombination (Fuji IX GP EXTRA und G-Coat PLUS) stellt für den Zahn eine widerstandsfähige Haftung und einen sicheren Schutz dar, wodurch Ihre bleibenden Füllungen stärker und abriebfester werden.



Dr. J. Lucas

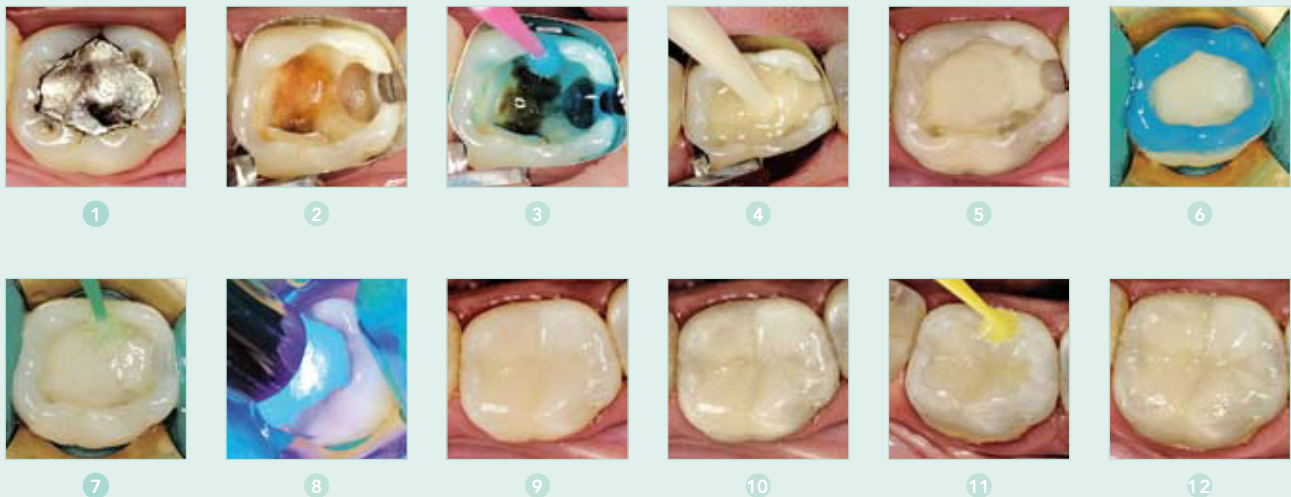1 Okklusale Karies; **2** Der Conditioner wird 10 Sekunden lang aufgetragen; **3** Fuji IX GP EXTRA wird appliziert; **4** Die okklusale Anatomie wird konturiert; **5** G-Coat PLUS wird aufgetragen und mit Licht ausgehärtet; **6** Die Füllung ist fertig

Sandwich-Verfahren

Verwenden Sie einen stopfbaren Glasionomerzement und ein Kompositfüllungsmaterial mit einer Laminierungstechnik, wenn Sie höhere okklusale Belastungen berücksichtigen oder Füllungen in stark säurehaltigen Mundräumen einbringen müssen. In Fällen, in denen größere Kavitäten bestehen oder diese stärkeren okklusalen Belastungen ausgesetzt sind, können Sie externe Füllungsmaterialien, wie Gradia Direct Posterior, über einer Basis Fuji IX GP oder Fuji II LC einbringen. Auch wenn direkte Kompositkunstharze häufig als externes Material verwendet werden, sind andere Arten indirekter Füllungen denkbar.

Überfüllen Sie die Kavität zur Durchführung des Cutback-Sandwich-Verfahrens mit Glasionomer, und passen Sie dieses dann an die für die Kompositlaminierung gewünschte Form und Größe des Kavitätsumrisses an. Zur Verbesserung dieser Kombination hat es sich bewährt,

G-Bond als Haftmittel zwischen dem Glasionomer und dem Komposit zu verwenden, wodurch die Laminierung sowohl mikromechanisch als auch chemisch mit der Zementbasis verbunden wird.

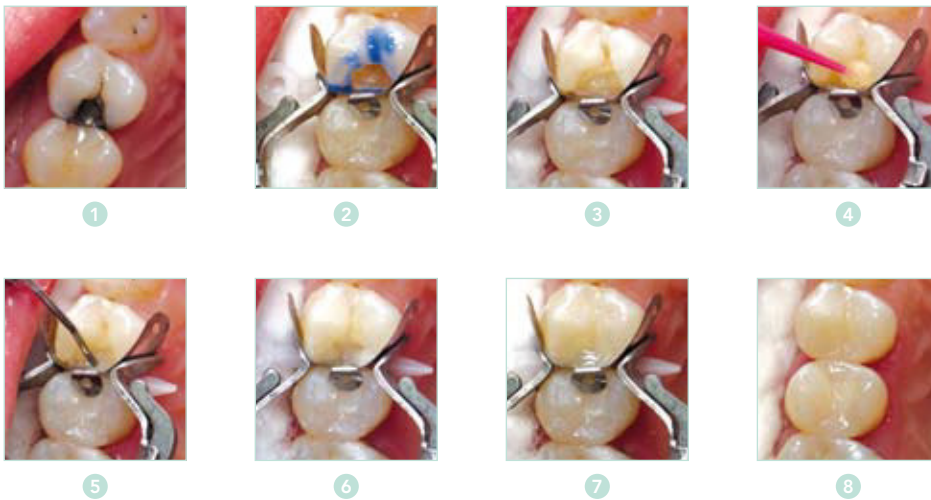


Dr. S. Lasocinski

1 Element vor der Vorbereitung; **2** Die Vorbereitung ist fertig; **3** Cavity Conditioner wird 10 Sekunden lang aufgetragen; **4** Fuji IX GP FAST wird eingebracht; **5** Die Fuji IX GP FAST-Basisfüllung ist fertig; **6** Nur der Schmelz wird geätzt; **7** G-BondD wird aufgetragen; **8** Der Haftvermittler wird mit Licht ausgehärtet; **9** Das Komposit wird eingebracht und mit Licht ausgehärtet; **10** Die Kompositfüllung ist fertig; **11** G-Coat PLUS wird aufgetragen; **12** Die Sandwich-Füllung ist fertig

Ersetzen vorhandener Füllungen

Wenn vorhandene proximale Füllungen aufgrund fortwährender Kariesaktivität nicht erfolgreich sind, kann es schwierig sein, eine farblich passende Füllung zu finden, die eine widerstandsfähige Versiegelung bereitstellt, den Zahn schützt und einem säurehaltigen Mundraum standhält und zugleich ein gutes Preis-Leistungs-Verhältnis liefert und gut aussieht. Verwenden Sie in diesen Situationen ein geschlossenes Sandwich-Verfahren mit Fuji IX GP. Versiegeln und schützen Sie zunächst den Zahn, und laminieren Sie dann alle freiliegenden externen Oberflächen mit Komposit (wie Gradia Direct Posterior).



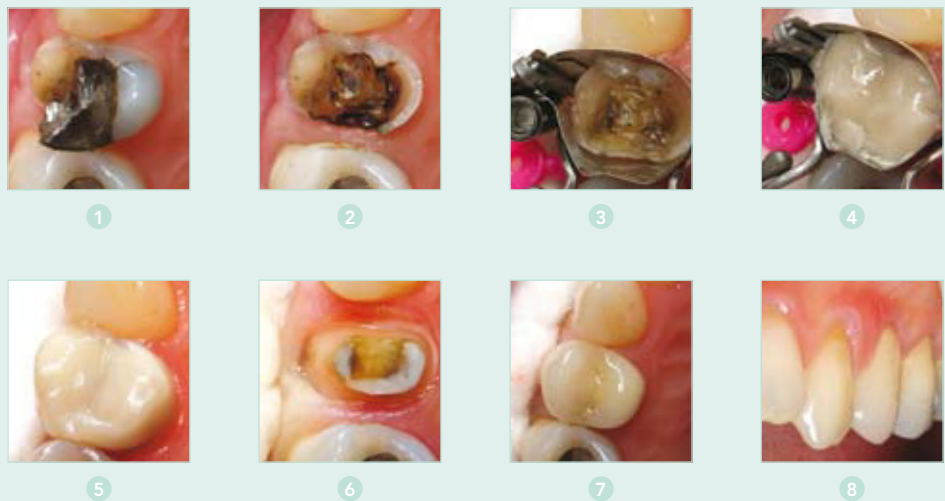Dr. G. Millicich

- 1** Eine Amalgamfüllung in Zahn 24 weist erneute Karies auf und muss ausgetauscht werden;
- 2** Dentin wird mit 10 % Polyacrylsäure gereinigt, und Schmelz wird mit 37 % Phosphorsäure gelätzt;
- 3** Fuji IX GP EXTRA wird zur Bildung einer Basis in die Kavität eingebracht;
- 4** G-Bond wird auf den geätzten Schmelz und auf die Fuji IX GP EXTRA-Basis aufgetragen. Die Füllung wird 10 Sekunden lang mit Licht ausgehärtet;
- 5** Ein fließfähiges Komposit wird auf den Zahnfleischrand aufgebracht und polymerisiert;
- 6** Gradia Direct Posterior (A2) wird in Schichten aufgebracht, um Schrumpfungsspannungen zu reduzieren;
- 7** Eine letzte Schicht Gradia Direct Posterior Natural Translucent wird aufgebracht und mit Licht ausgehärtet;
- 8** Die Füllung ist nach Ausarbeiten und Polieren fertig.



Übergangsfüllungen und Stumpfaufbau

Glasionomere sind ein perfektes Übergangsfüllungsmaterial, wenn beschädigte Höcker in Notfällen umgehend behandelt werden müssen. Nach Erstellung der Übergangsfüllung kann Ihr Patient einen Termin für einen späteren prothetischen Ersatz vereinbaren.



Dr. G. Millich

1 Patientendarstellung zu Beginn; **2** Amalgam und beschädigter palatinaler Höcker wurden entfernt; **3** Die Matrize wird eingesetzt; **4** Fuji IX GP EXTRA wird eingebracht; **5** Die Fuji IX GP EXTRA-Übergangsfüllung ist fertig; **6** Kronenvorbereitung nach vier Wochen; **7** Okklusale Ansicht der eingesetzten Krone; **8** Frontansicht der eingesetzten Krone.

Leitfaden zur Materialauswahl

ART DES FÜLLUNGSMATERIALS	Herkömmlicher Glasionomerzement	Kunststoffverstärktrs Glasionomerzement	Stopfbarer Glasionomerzement	Stopfbarer Glasionomerzement
	GC Fuji VIII	GC Fuji II LC Improved	GC Fuji IX GP und GC Fuji IX GP FAST	GC Fuji IX GP EXTRA/ GC EQUIA
Indikationen zu Füllungsmaterialien				
Füllungen der Klassen I + II, Milchzähne			✓	✓
Semi-permanente Füllungen der Klasse I + II in bleibenden (Prä-)Molaren			✓	✓
Füllungen der Klasse III	✓	✓	✓	
Füllungen der Klasse V, Wurzelkaries, zervikale Defekte	✓	✓	✓	✓
Unterfüllung unter Amalgam- oder Kompositfüllungen		✓		
Basis unter Inlays und Onlays aus Amalgam, Kompositmaterial oder Porzellan	✓	✓	✓	✓
Stumpfaufbauten			✓	✓
MERKMALE				
Grundierung	Ja	Ja	Ja	Ja
Röntgensichtbarkeit	Ja	Ja	Ja	Ja
Hohe Fluoridfreisetzung	Ja	Ja	Ja	Ja
Ästhetische Eigenschaften	Gut	Hervorragend	Normal	Hervorragend
Physische Eigenschaften	Gut	Gut	Hervorragend	Hervorragend
Verarbeitungszeit: P/F	1'30"	3'45" Pulver/Flüssigkeit	2'00" Fuji IX GP P/F	1'15" Kapseln
Kapseln	1'30"	3'15" Kapseln	2'00" Fuji IX GP Kapseln	
			1'15" Fuji IX GP FAST	
Abbindezeit P/F	3'30"	20" Lichthärtung	4'15" Fuji IX GP P/F	2'00" Kapseln
Kapseln	3'45"		4'30" Fuji IX GP Kapseln	
			3'00" Fuji IX GP FAST	
Verfügbare Farben	A2, A3, A3.5, B2, B3, C4	A1, A2, A3, A3.5, A4, B2, B3, B4, C2, C4, D2	A1**, A2, A3, A3.5, B2, B3, C4	A1**, A2, A3, A3.5, B2, B3, C4
Bereitstellungsform	Kapseln 50 Kapseln, sortiert oder separat (min. Anmischvolumen pro Kapsel: 0,10 ml) Pulver-Flüssigkeit: 1-1-Packung: 15 g Pulver, 8 ml Flüssigkeit, Zubehör Nachfüllpackung: Flasche mit 15 g Pulver, Flasche mit 8 ml	Kapseln 50 Kapseln, sortiert oder separat (min. Anmischvolumen pro Kapsel: 0,10 ml) Pulver-Flüssigkeit: 3-2-Packung: 3 x 15 g Pulver (A2, A3, B3), 2 x 6,8 ml Flüssigkeit, Zubehör Nachfüllpackung: Flasche mit 15 g Pulver, Flasche mit 6,8 ml Flüssigkeit	GC Fuji IX GP und GC Fuji IX GP Fast Kapseln 50 Kapseln (min. Anmischvolumen pro Kapsel: 0,12 ml) GC Fuji IX GP Pulver-Flüssigkeit: 1-1-Packung: 15 g Pulver, 6,4 ml Flüssigkeit, Zubehör - Nachfüllpackung: Flasche mit 15 g Pulver, Flasche mit 6,4 ml Flüssigkeit	Kapseln 50 Kapseln (min. Anmischvolumen pro Kapsel: 0,12ml)

Alle Zeiten sind ab dem Anmischen gemessen.
Testbedingungen: Temperatur (23 +/- 1°C) Relative Luftfeuchtigkeit (50 +/- 10%)
ISO 9917: 1991 (E) (Dentale wasserbasierte Zemente)

* nur für Fuji II-Kapseln ** nur für Fuji IX GP Fast

Literaturhinweise unter: www.gceurope.com

GC EUROPE N.V.
Head Office
Interleuvenlaan 33
B – 3001 Leuven
Tel. +32.16.74.10.00
Fax. +32.16.40.48.32
info@gceurope.com
www.gceurope.com

GC GERMANY GmbH
Paul-Gerhardt-Allee 50
D - 81245 München
Tel. +49.89.89.66.74.0
Fax. +49.89.89.66.74.29
info@germany.gceurope.com
www.germany.gceurope.com

GC AUSTRIA GmbH
Tallak 124
A - 8103 Rein bei Graz
Tel. +43.3124.54020
Fax. +43.3124.54020.40
info@austria.gceurope.com
www.austria.gceurope.com

GC EUROPE N.V.
Swiss Office
Wilerstrasse 3
CH - 9545 Wängi
Tel. +41.52.366.46.46
Fax. +41.52.366.46.26
info@switzerland.gceurope.com
www.switzerland.gceurope.com

